

## Аномалии иннервации: варианты и типичные электронейромиографические признаки

Д.А. Гришина, Н.А. Супонева, Э.В. Павлов, Н.Г. Савицкая  
ФГБНУ «Научный центр неврологии»; Россия, 125367, Москва, Волоколамское шоссе, 80  
Контакты: Дарья Александровна Гришина DGrishina82@gmail.com

В отечественной литературе недостаточно внимания уделено анатомическим вариантам иннервации конечностей. Тем не менее практикующему неврологу и нейрофизиологу регулярно приходится сталкиваться с нетипичной клинико-нейрофизиологической картиной, выявляемой как случайно, так и при патологии. В настоящей статье представлена информация о наиболее часто встречающихся вариантах межнервных анастомозов длинных нервов рук и ног. Особое внимание уделено нейрофизиологической картине данных межнервных коммуникаций. Настороженность в отношении возможной атипичной иннервации поможет сократить ошибки в интерпретации данных, получаемых в ходе электронейромиографического исследования, улучшит понимание клинической картины при повреждении периферических нервов, участвующих в образовании анастомоза.

**Ключевые слова:** аномалии иннервации, межнервные анастомозы, добавочный малоберцовый нерв, электронейромиография, блок проведения

DOI: 10.17650/2222-8721-2016-6-2-10-19

### Anomalous innervations: variations and typical electromyography pattern

D.A. Grishina, N.A. Suponeva, E.V. Pavlov, N.G. Savitskaya  
Research Center of Neurology; 80 Volokolamskoe Shosse, Moscow, 125367, Russia

Clinical neurologists and electromyographers regularly face atypical clinical and neurophysiological pattern of certain peripheral nerve diseases. The current paper is aimed to present data on the most frequent neural anomalies of the long nerves of the upper and lower limb. Special attention is given to the neurophysiological picture of these neural abnormalities. Awareness about possible atypical neural innervation in particular cases will reduce interpretation errors of the electromyography studies and will improve understanding of the clinical picture in certain diseases.

**Key words:** anomalous innervations, neural anastomoses, accessory peroneal nerve, electromyography, conduction block

### Введение

Нельзя переоценить необходимость знания нормальной топографической анатомии периферических нервов как в ежедневной практике невролога, микрохирурга, нейрохирурга, так и специалистов диагностических служб (нейрофизиологов, специалистов по ультразвуковому и магнитно-резонансному томографическому исследованию нервов). В подавляющем большинстве случаев в ходе клинического и инструментального исследований периферических нервов выявляются нормальный их ход и типичная зона иннервации [1]. Тем не менее необходимо помнить о вариантах их развития — межнервных анастомозах, возникающих между теми или иными нервами и приводящих к перераспределению зон иннервируемых ими мышц и участков кожи. Аномалии иннервации, как правило, выявляются случайно в ходе электронейромиографического (ЭНМГ) исследования, и зачастую получаемые в этих случаях результаты сложны в интерпретации. Это обусловлено чаще всего недостаточной осведомленно-

стью нейрофизиологов о существовании подобных вариантов иннерваций и особенностей их типичных ЭНМГ-признаков. В связи с этим нейрофизиологи нередко ошибочно интерпретируют выявленные аномальные изменения параметров ЭНМГ как патологические, а клинические неврологи, опираясь на результаты ЭНМГ, спешат лечить несуществующую патологию. Иногда межнервные анастомозы обнаруживают при патологии или повреждении участвующего в анастомозе нерва, которые сопровождаются развитием нетипичной клинико-нейрофизиологической картины, также значительно затрудняющей диагностику [2].

Таким образом, существует обоснованная необходимость в подробном освещении наиболее часто встречающихся вариантов аномальных иннерваций с акцентом на их типичную ЭНМГ-картину. Раскрытие данной проблемы должно способствовать снижению частоты ошибочной интерпретации результатов ЭНМГ и ложной диагностики патологии, а также по-

зволит улучшить понимание получаемых нейрофизиологических изменений.

### Варианты межнервных анастомозов на уровне предплечья

Хорошо изученным и наиболее часто встречаемым среди всех аномалий иннервации является Мартина—Грубера анастомоз (МГА), представляющий собой различные варианты межнервных соединений между срединным и локтевым нервами на уровне предплечья, при которых источником коммуникативной ветви является срединный нерв (его главный ствол или его ветвь — передний межкостный нерв). Впервые данный анастомоз описал шведский анатом R. Martin в 1763 г. Позже, в 1870 г., немецкий анатом W. Gruber обнаружил 38 (15,2 %) подобных анастомозов при препарировании 250 предплечий. Впоследствии данный вид межнервного соединения был назван в честь этих выдающихся анатомов [3].

МГА состоит, как правило, из двигательных волокон, но может быть и смешанным, сенсорным. Его распространенность подробно изучена как анатомами, так и нейрофизиологами. В анатомических исследованиях, в которых было препарировано более 200 предплечий, распространенность МГА составила в среднем 15 % [3–5]. Аналогичные результаты получили и нейрофизиологи: по данным 2 крупных нейрофизиологических исследований, в которых было обследовано 656 и 1200 предплечий, распространенность МГА составила 15 и 10 % соответственно [6, 7].

Предложена классификация основных типов МГА [8, 9] (рис. 1):

- 1-й тип — коммуникативная ветвь срединного нерва совместно с локтевым иннервирует мышцы *hypotenar* (мышцу, отводящую мизинец);
- 2-й тип — коммуникативная ветвь срединного нерва совместно с локтевым иннервирует 1-ю дорсальную межкостную мышцу (встречается наиболее часто);
- 3-й тип — коммуникативная ветвь срединного нерва совместно с локтевым иннервирует мышцы *thenar* (мышцу, приводящую большой палец или глубокую головку короткого сгибателя большого пальца, или их вместе);
- редко выявляемые комбинации разных типов МГА.

Типичная ЭНМГ-картина разных вариантов МГА представлена на рис. 2.

У лиц с нормальным типом иннервации при исследовании локтевого нерва с мышцами, отводящей мизинец, и с 1-й дорсальной межкостной мышцей амплитуда моторного ответа (М-ответа), полученного дистально (на уровне запястья) супрамаксимальной силой стимула, выше или равна амплитуде М-ответа, полученного при супрамаксимальной стимуляции во 2-й точке (на 3 см ниже медиального надмыщелка

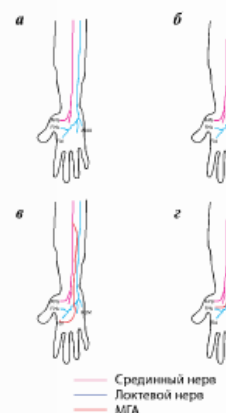


Рис. 1. Схематическое изображение вариантов МГА: а — нормальный вариант хода срединного и локтевого нервов с типичной иннервацией; б — МГА 1-го типа; в — МГА 2-го типа; г — МГА 3-го типа. Здесь и на рис. 2–10: МГА — анастомоз Мартина—Грубера; АРВ (*abductor pollicis brevis*) — короткая мышца, отводящая большой палец; ФРВ (*flexor pollicis brevis*) — мышца-короткий сгибатель большого пальца; FDI (*first dorsal interosseus*) — 1-я дорсальная межкостная мышца; ADM (*abductor digiti minimi*) — мышца, отводящая мизинец

локтевого сустава). При исследовании срединного нерва с вышеуказанных мышц выявляют отсутствие М-ответа или крайне низкоамплитудный М-ответ с первично позитивным отклонением. Аналогичную картину обнаруживают и с короткой мышцей, отводящей большой палец, при стимуляции локтевого нерва (см. рис. 2) [10].

Заподозрить МГА у здоровых лиц при ЭНМГ необходимо в следующих ситуациях [7, 8]:

- при исследовании локтевого нерва с мышцами, отводящей мизинец (МГА 1-го типа), или с 1-й дорсальной межкостной мышцей (МГА 2-го типа) во 2-й точке стимуляции (на 3 см ниже медиального надмыщелка локтевого сустава [8, 10]) регистрируют М-ответ, амплитуда которого на 25 % и более ниже амплитуды М-ответа, полученного дистально (на уровне запястья), т.е. выявляется «ложный» блок проведения (БП) возбуждения на уровне предплечья;
- при исследовании срединного нерва с короткой мышцей, отводящей большой палец (МГА 3-го типа), во 2-й точке стимуляции (на уровне локтевого сгиба [8, 10]) регистрируют М-ответ, амплитуда которого на 25 % и более выше амплитуды М-ответа, полученного дистально (на уровне запястья) (см. рис. 2).

Это обусловлено тем, что большее количество аксонов срединного нерва доступно для стимуляции

Отведение/нерв [8, 10]	Норма	Анастомоз Мартина—Грубера 1-го типа	Анастомоз Мартина—Грубера 2-го типа	Анастомоз Мартина—Грубера 3-го типа	Анастомоз Мариначчи	Анастомоз Ринге—Канью
APB/n. medianus						
ADM/n. medianus						
FDI/n. medianus						
ADM/n. ulnaris						
APB/n. ulnaris						
FDI/n. ulnaris						

Рис. 2. Схема ЭНМГ-изменений при межнервных анастомах на предплечье и кисти [9]. Здесь и на рис. 3–10: n. medianus – срединный нерв, n. ulnaris – локтевой нерв

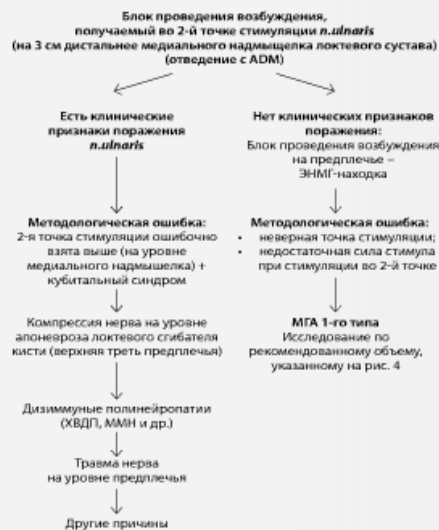


Рис. 3. Дифференциально-диагностический алгоритм при наличии блока проведения возбуждения по локтевому нерву на уровне предплечья. ХВДП – хроническая воспалительная демиелинизирующая полинейропатия; ММН – мультифокальная моторная невропатия

на уровне локтевого сгиба (до отхождения коммуникативной ветви), нежели на уровне запястья (после отхождения коммуникативной ветви), тогда как при исследовании локтевого нерва – наоборот.

Ложный БП, получаемый во 2-й точке стимуляции локтевого нерва (на 3 см ниже медиального надмыщелка локтевого сустава), исследуемого с мышцы, отводящей мизинец, при отсутствии клинических признаков поражения локтевого нерва (т.е. являющийся по сути ЭНМГ-находкой) требует исключения прежде всего методологических ошибок и собственно МГА. Иная ситуация – при наличии клинической картины поражения локтевого нерва (рис. 3).

Рекомендованный протокол ЭНМГ-обследования при подозрении на МГА включает совместное исследование срединного и локтевого нервов с отведением с 3 мышцы: короткой мышцы, отводящей большой палец, мышцы, отводящей мизинец, и 1-й дорсальной межкостной мышцы (рис. 4). Стимуляцию проводят минимум в 3 точках: на уровне запястья, локтевого сустава и плеча. По итогам исследования подтверждают наличие аномалии иннервации и ее тип.

Нельзя не упомянуть наличие редкого проксимального типа МГА, при котором коммуникативная ветвь отходит от срединного нерва к локтевому не на уровне предплечья, а выше – на уровне локтевого сустава или нижней трети плеча. В этом случае ЭНМГ-картина исследования локтевого нерва подобна той, которую мы

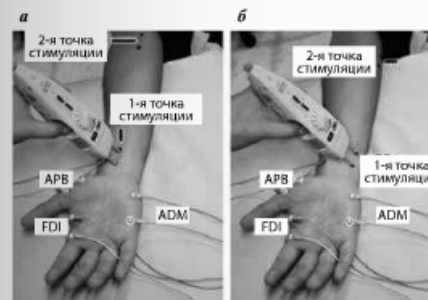


Рис. 4. Рекомендуемый объем исследования при подозрении на анастомоз Мартина—Грубера: а – точки стимуляции срединного нерва; б – точки стимуляции локтевого нерва; третьи точки стимуляции расположены в *musculus bicipitalis medialis*, на середине плеча [9]

регистраем при кубитальном синдроме [10, 11], при отсутствии клиники поражения локтевого нерва при этом.

Сочетание МГА с поражением срединного или локтевого нервов (компрессия в типичном месте или травма) приводит к дополнительным нейрофизиологическим изменениям при проведении ЭНМГ-исследования, вызывая затруднения в их интерпретации. Однако это не является предметом настоящей статьи и хорошо описано в литературе [10, 12, 13].

**Мариначчи анастомоз (МА)** – вариант межнервного соединения между срединным и локтевым нервами на уровне предплечья, при котором источником коммуникативной ветви является локтевой нерв, а мышцы *thenar* (короткая, отводящая большой палец, поверхностная головка короткого сгибателя большого пальца и противопоставляющая большой палец) получают двойную иннервацию (рис. 5) [14, 15].

Впервые данный анастомоз был описан А. Marinacci в 1964 г. Он опубликовал сообщение о больном, перенесшем травму срединного нерва на уровне предплечья, у которого функция мышц *thenar* не нарушилась, несмотря на наличие признаков денервации при игольчатой электромиографии поверхностного сгибателя пальцев [14].

МА выявляется крайне редко. По данным J. Kimura и соавт., его распространенность составляет всего 1,3 % [16]. Другие авторы регистрировали ЭНМГ-признаки МА чаще – от 5,0 до 16,7 % [17, 18].

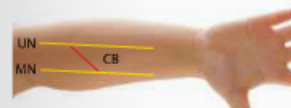


Рис. 5. Схематическое изображение анастомоза Мариначчи [15]. CB – коммуникативная ветвь – анастомоз Мариначчи; здесь и на рис. 5 и 7: MN – срединный нерв; UN – локтевой нерв

Заподозрить МА у здоровых лиц при ЭНМГ необходимо в следующих ситуациях [17]:

- при исследовании срединного нерва с короткой мышцей, отводящей большой палец, во 2-й точке стимуляции (на уровне локтевого сгиба [8, 10]) регистрируют М-ответ, амплитуда которого на 20 % и более ниже амплитуды М-ответа, полученного дистально (на уровне запястья), т.е. выявляется ложный БП возбуждения на уровне предплечья;
- при исследовании локтевого нерва с короткой мышцей, отводящей большой палец, во 2-й точке стимуляции (на 3 см ниже медиального надмыщелка локтевого сустава [8, 10]) регистрируют М-ответ, амплитуда которого на 20 % и более выше амплитуды М-ответа, полученного дистально (на уровне запястья).

Это обусловлено тем, что большее количество аксонов локтевого нерва доступно для стимуляции на уровне локтевого сгиба (до отхождения коммуникативной ветви), нежели на уровне запястья (после отхождения коммуникативной ветви), тогда как при исследовании срединного нерва – наоборот.

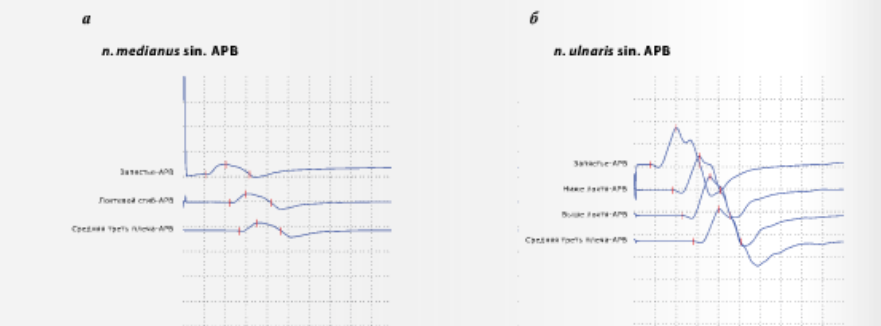
Ложный БП возбуждения, получаемый во 2-й точке стимуляции срединного нерва (на уровне локтевого сгиба), исследуемого с короткой мышцей, отводящей большой палец, – редкое явление при отсутствии клинических признаков поражения срединного нерва и во всех подобных случаях требует исключения методологической ошибки (недостаточная сила стимула при стимуляции во 2-й точке, неправильная точка стимуляции и др.) и МА (см. рис. 2). Полный протокол ЭНМГ-обследования при подозрении на МА подобен тому, что рекомендуют при верификации МГА (см. рис. 4).

#### Варианты межнервных анастомозов на уровне кисти

**Ринге—Канью анастомоз (РКА)** является межнервной коммуникацией между двигательными волокнами локтевого и срединного нервов на уровне кисти и заключается в преимущественной иннервации мышц кисти за счет глубокой двигательной ветви локтевого нерва (рис. 6).

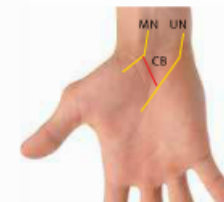

Рис. 6. Схематическое изображение анастомоза Ринге—Канью [15]. CB – коммуникативная ветвь – анастомоз Ринге—Канью (моторные волокна)



Результаты исследования моторных порций срединного и локтевого нервов слева

Точка стимуляции	Латентность, мс	Амплитуда, мВ	Скорость, м/с	Точка стимуляции	Латентность, мс	Амплитуда, мВ	Скорость, м/с
<b>sin., APB, medianus, C6-T1</b>				<b>sin., APB, ulnaris, C8-T1</b>			
Запястье	2,75	2,6		Запястье	2,33	6,8	
Локтевой сгиб	5,92	2,4	62,5	Ниже локтя	5,14	6,6	69,6
Средняя треть плеча	7,84	2,2	69,4	Выше локтя	6,72	6,4	78,3
<b>sin., ADM, medianus, C6-T1</b>				<b>sin., ADM, ulnaris, C8-T1</b>			
Запястье	—	—		Запястье	2,05	8,9	
Локтевой сгиб	—	—		Ниже локтя	4,75	8,8	67,4
<b>sin., FDI, medianus, C6-T1</b>				<b>sin., FDI, ulnaris, C8-T1</b>			
Запястье	—	—		Выше локтя	6,53	8,0	73,2
Локтевой сгиб	—	—		<b>sin., FDS, medianus, C6-T1</b>			
<b>sin., FDS, medianus, C6-T1</b>				<b>sin., FDS, medianus, C6-T1</b>			
Запястье	—	—		Запястье	2,41	6,6	
Локтевой сгиб	—	—		Ниже локтя	5,27	6,3	67,7
Средняя треть плеча	1,81	6,0		Выше локтя	6,97	6,1	73,8
Средняя треть плеча	4,74	5,7	56,7				

Результаты исследования сенсорных порций срединного и локтевого нервов слева

Точка стимуляции	Латентность, мс	Амплитуда, мкВ	Скорость, м/с
<b>sin., n. medianus II dig.</b>			
Запястье	1,77	36,6	70,6
<b>sin., n. ulnaris V dig.</b>			
Запястье	1,57	26,2	73,2

Рис. 7. Результаты ЭНМГ-исследования срединного и локтевого нервов слева пациентки А. 40 лет с анатомозом Риче – Кэнно (собственное наблюдение): а – моторные ответы, зарегистрированные при исследовании срединного нерва с короткой мышцей, отводящей большой палец (APB); б – моторные ответы, зарегистрированные при исследовании локтевого нерва с короткой мышцей, отводящей большой палец (APB); в – общие данные ЭНМГ-исследования. Здесь и на рис. 8: FDS (Flexor digitorum superficialis) – мышца-поверхностный сгибатель пальцев; II dig. – II палец; V dig. – V палец

Данный анатомоз описан в 1897 г. одновременно анатомами D. Riche и A. Sannieu, в честь которых и был назван. По данным J. Kimura и соавт., распространенность РКА достигает 83 % [16], что превышает частоту встречаемости МГА в несколько раз. Имеются публикации, свидетельствующие об аутосомно-доминантном типе наследования данного вида анатомоза [19].

Нейрофизиологическая картина может быть вариативной в зависимости от степени участия локтевого нерва в иннервации мышц *thenar* (короткая, отводящая большой палец, поверхностная головка короткого сгибателя большого пальца и противопоставляющая большой палец), в норме иннервируемых срединным нервом [20]. Выделяют 3 типа РКА: 1-му типу присуща исключительная иннервация всех мышц кисти локтевым нервом с формированием так называемой «локтевой» кисти, 2-й и 3-й типы характеризуются тем или иным участием локтевого нерва в иннервации мышц *thenar*.

В типичных случаях («локтевая» кисть) при РКА в ходе ЭНМГ-исследования здоровых лиц наблюдается следующая картина (см. рис. 2) [16, 20]:

- при исследовании срединного нерва с отведением с короткой мышцей, отводящей большой палец, во всех точках стимуляции регистрируют низкоамплитудный М-ответ;
- при исследовании локтевого нерва той же стороны с отведением с мышцей, отводящей мизинец, короткой мышцей, отводящей большой палец, и с 1-й дорсальной межкостной мышцей во всех точках стимуляции регистрируют М-ответ нормальной амплитуды.

Низкая амплитуда М-ответа, получаемого при исследовании срединного нерва с короткой мышцей, отводящей большой палец, при отсутствии клинических признаков поражения срединного нерва (слабость и гипотрофия мышц *thenar*) требует исключения методологических ошибок (неправильное положение активного отводящего электрода (не на двигательной точке), неправильная точка стимуляции, недостаточная сила стимула во всех точках стимуляции) и РКА.

В литературе описано несколько клинических случаев РКА, обнаруженного случайно или в сочетании с патологией [2, 21–24]. Особого внимания заслуживают те, при которых развитие симптоматики и клиническая картина имитируют такое некурабельное заболевание, как боковой амиотрофический склероз. Так, американские врачи описали пациента с предварительным диагнозом болезни двигательного нейрона, у которого при тщательном ЭНМГ-исследовании выявили сочетание РКА с компрессионной невропатией локтевого нерва на уровне локтевого сустава [2]. Позже голландские врачи представили подобный клинический случай [24]. Следовательно, при нетипичной клинико-нейрофизиологической кар-

тине у пациентов с прогрессирующей слабостью и атрофией мышц кисти необходимо иметь в виду наличие данного межнервного анатомоза.

РКА мы зарегистрировали случайно у пациентки А., 40 лет, проходившей обследование по поводу полинейропатии. Основная жалоба – онемение пальцев стоп. При исследовании нервов левой верхней конечности были получены данные, представленные на рис. 7.

Отсутствие жалоб и неврологической симптоматики в сочетании с выявленными при исследовании нервов левой верхней конечности изменениями позволили нам верифицировать РКА 1-го типа («локтевая» кисть слева). С учетом определяющей роли локтевого нерва в иннервации всех мышц кисти слева пациентке был рекомендован определенный стереотип двигательной активности: по возможности ограничивать сгибания в левом локтевом суставе более чем на 30–45°, не опираться на локти и избегать сдавления в этой области в целях профилактики возможной компрессии локтевого нерва на этом уровне.

**Vetus Berpittium** (ВБ) представляет собой межнервный анатомоз между поверхностными чувствительными веточками срединного и локтевого нервов на уровне кисти [25]. В большинстве случаев источником сенсорной коммуникативной ветви является локтевой нерв (рис. 8).

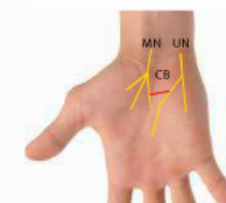


Рис. 8. Схематическое изображение ветви Берпиттими [15]. СВ – каммуникативная ветвь – ветвь Берпиттима (чувствительные волокна)

В 1999 г. хорватские анатомы, исследовав 100 препаратов кистей, установили встречаемость этого вида анатомоза, которая составила 81 % [26]. Позже индийские коллеги подтвердили эти данные (85 %) [27].

Согласно классификации G.P. Ferrari и A. Gilbert выделяют 4 типа ВБ в зависимости от положения коммуникативной ветви относительно удерживателя сухожилья сгибателей пальцев [28]. Авторы утверждают, что в каждом 3-м случае ВБ располагается проксимальнее удерживателя сухожилья сгибателей пальцев, что необходимо учитывать в ходе эндоскопического невролиза срединного нерва при карпальном синдроме [29].

Именно при карпальном синдроме, являющемся самым частым из всех туннельных компрессионных невропатий, знания о ВБ приобретают особую актуальность [30]. В качестве собственного примера приводим данные клинико-нейрофизиологического обследования пациентки с карпальным синдромом, у которой была заподозрена ВБ.

Пациентка Б., 45 лет, обратилась в Научный центр неврологии с жалобами на слабость и уменьшение объема мышц *thenar*, онемение ладонной поверхности I–III пальцев и латеральной поверхности IV пальца кисти справа, а также боли в правой кисти [10]. При ЭНМГ-исследовании были выявлены выраженные изменения, регистрируемые при тестировании моторной порции срединного нерва на стороне поражения, тогда как сен-



Результаты исследования моторных порций срединного и локтевого нервов справа

Точка стимуляции	Латентность, мс	Амплитуда, мВ	Длительность, мс	Площадь, мВ × мс	Скорость, м/с
<i>nr., Flexor digitorum superf., medianus, C6–T1</i>					
Локтевой сгиб	1,91	5,04	10,0	21,7	
Средняя треть плеча	3,15	4,11	10,0	21,3	80,4
<i>nr., Abductor digiti minimi, ulnaris, C8–T1</i>					
Запястье	2,01	9,12	5,24	24,0	
Ниже локтя	5,21	8,02	4,99	18,3	58,0
Выше локтя	7,33	6,75	4,99	14,9	62,5
Средняя треть плеча	9,13	6,49	4,97	14,8	65,6
<i>nr., Abductor pollicis brevis, medianus, C6–T1</i>					
Запястье	6,03	0,286	17,0	3,1	
Локтевой сгиб	9,74	0,237	15,4	2,3	56,7
Средняя треть плеча	11,1	0,07	15,4	0,8	67,2

Результаты исследования сенсорных порций срединного и локтевого нервов справа

Точка стимуляции	Латентность, мс	Амплитуда, мкВ	Длительность, мс	Скорость, м/с
<i>nr., n. medianus II dig.</i>				
Запястье	3,18	2,5	2,12	40,9
<i>nr., n. ulnaris V dig.</i>				
Запястье	1,53	25,8	1,17	58,5
<i>nr., n. ulnaris II dig.</i>				
Запястье	2,03	8,2	1,83	54,2

Рис. 9. Результаты ЭНМГ-исследования срединного и локтевого нервов справа пациентки Б., 45 лет, с карпальным синдромом и ветвью Берритини (собственное наблюдение): а – моторные ответы, зарегистрированные при исследовании срединного нерва с короткой мышцы, отводящей большой палец (APB); б – сенсорный ответ, зарегистрированный при исследовании срединного нерва, отведение с указательного пальца; в – общие данные ЭНМГ-исследования

зорный ответ был относительно сохранен. Кроме того, при исследовании сенсорной порции локтевого нерва с отведением с указательного пальца был зарегистрирован сенсорный потенциал (рис. 9), что и позволило заподозрить ВБ.

Компрессия срединного нерва на уровне карпального канала в дальнейшем была подтверждена с помощью ультразвукового исследования срединного нерва. Было рекомендовано хирургическое лечение, а также необходимость во время операции учитывать выявленные при ЭНМГ особенности иннервации кисти.

**Другие межнервные коммуникации на уровне кисти.** На тыльной поверхности кисти более чем у половины здоровых лиц имеется анастомоз между поверхностной чувствительной порцией лучевого нерва и дорсальной чувствительной порцией нерва [31]. При таком анастомозе большую поверхность кожи тыла кисти иннервирует поверхностная чувствительная порция лучевого нерва. При исследовании дорсальной чувствительной порции локтевого нерва и отсутствии сенсорного ответа прежде чем утверждать о патологии рекомендуется провести стимуляцию лучевого нерва при прежнем положении отводящих электродов.

Редко встречается анастомоз Каплана – коммуникативная ветвь между дорсальной чувствительной порцией локтевого нерва и его поверхностной чувствительной ветвью на ладони. Впервые данный анастомоз упоминается в работах Р. Сампра (1960) и значительно позже – в работах Е. В. Каплана (1963) [32, 33].

**Варианты межнервных анастомозов нижних конечностей**

Наиболее часто встречаемым анастомозом нижних конечностей является добавочный глубокий малоберцовый нерв (ДГМН) – ветвь поверхностного малоберцового нерва, который совместно с глубокой двигательной ветвью общего малоберцового нерва участвует в иннервации короткого разгибателя пальцев стопы (рис. 10) [34].

По данным разных авторов, ДГМН выявляется в каждом 4–8-м случае (12–22 %) [8, 35] как с одной (значительно чаще), так и с 2 сторон. Знание данной аномалии иннервации мышц стопы необходимо прежде всего для адекватной интерпретации результатов ЭНМГ, регистрируемых при исследовании нервов ног, как правило, случайно.

Заподозрить ДГМН у здоровых лиц следует, если при исследовании глубокой ветви общего малоберцового нерва с короткого разгибателя пальцев стопы в 1-й точке стимуляции (на уровне голеностопного сустава) регистрируют дистальный М-ответ, амплитуда которого на 20 % и более ниже амплитуды М-ответа, получаемого во 2-й точке стимуляции (на уровне головки малоберцовой кости) (рис. 11) [8, 34].

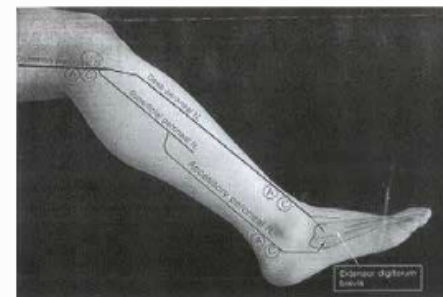


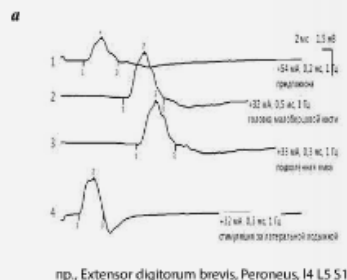
Рис. 10. Добавочный глубокий малоберцовый нерв [34]. Common peroneal N. – общий малоберцовый нерв; Deep peroneal N. – глубокий малоберцовый нерв; Superficial peroneal N. – поверхностный малоберцовый нерв; Accessory peroneal N. – добавочный глубокий малоберцовый нерв; Adductor hallucis N. – добавочный глубокий малоберцовый нерв; Extensor digitorum brevis – короткий разгибатель пальцев стопы; А и С – соответственно положения анода и катода стимулирующего электрода

Данный нейрографический паттерн при полной уверенности в методологической правильности проводимого исследования (точное положение активного отводящего электрода, достаточная сила стимула при стимуляции в дистальном отделе, правильное положение стимулирующего электрода и др.) требует дополнительной стимуляции за латеральной лодыжкой голеностопного сустава. Во время указанной дополнительной стимуляции при наличии ДГМН регистрируют М-ответ. Истинная амплитуда дистального М-ответа исследуемой глубокой ветви общего малоберцового нерва будет равна сумме величин амплитуд дистального и «добавочного» М-ответов и будет выше или равна величине амплитуды М-ответа, полученного во 2-й точке стимуляции.

Описаны единичные случаи иннервации мышц стопы посредством большеберцового нерва с формированием так называемой «большеберцовой» стопы [36, 37]. Авторам при исследовании малоберцового нерва с короткого разгибателя пальцев стопы не удалось зарегистрировать М-ответ, тогда как при стимуляции большеберцового нерва с этой мышцы был получен М-ответ достаточной амплитуды с первично-положительным пиком. Одновременно М. R. Magistris и А. Truffet, также как и J. Kimura, наличие данной аномалии иннервации ставят под сомнение, указывая на очевидные методологические ошибки при проведении исследования, а именно – чрезмерно дистальное положение отводящего активного электрода в проекции подошвенных мышц, иннервируемых, соответственно, большеберцовым нервом [8, 38].

**Практические рекомендации по ЭНМГ-обследованию пациентов, у которых подозревается межнервный анастомоз**

ЭНМГ – метод, требующий от нейрофизиолога безукоризненного и аккуратного методологического



**Рис. 11.** Результаты ЭНМГ-исследования глубокого малоберцового нерва у пациента с дополнительным глубоким малоберцовым нервом (собственная наблюдение): а – моторные ответы, зарегистрированные при исследовании п. *peroneus prof.* (*ED8*); 1 – низкая амплитуда дистального моторного ответа при исследовании п. *peroneus prof.* (*ED8*); 2–3 – парадоксальное увеличение амплитуды моторных ответов, регистрируемых при стимуляции п. *peroneus prof.* в проксимальных точках; 4 – регистрация длительного моторного ответа с *EDB* при стимуляции го латеральной лодыжки, подтверждающее наличие ДМН; б – общие данные ЭНМГ-исследования. *Extensor digitorum brevis* (*ED8*) – короткий разгибатель пальцев стопы; п. *Peroneus* – малоберцовый нерв.

исполнения в каждом случае, особенно при обследовании лиц с аномальной иннервацией. Требуется полное исключение методологических ошибок [8]. Однако ключевыми и решающими, несомненно, являются результаты неврологического осмотра. Еще раз следует подчеркнуть, что аномалии иннервации обнаруживаются в большинстве случаев случайно и являются, как правило, ЭНМГ-находками в отсутствии клинических данных за неврологическую патологию. В связи с этим параметры ЭНМГ-обследования всегда должны сопоставляться с клинической картиной и интерпретироваться адекватно.

**б**  
Результаты ЭНМГ-исследования глубокого малоберцового нерва

Точка стимуляции	Латентность, мс	Амплитуда, мВ	Длительность, мс	Скорость, м/с
<i>пр., Extensor digitorum brevis, Peroneus, L4–S1</i>				
Предлопатка	4,6	1,29	7,15	46,2
Головка малоберцовой кости	13,1	2,63	8,29	49,7
Подколенная ямка	15,8	2,5	8,0	49,8
Стимуляция за латеральной лодыжкой	3,6	2,02	5,25	

**Заключение**

Информированность и настороженность в отношении межнервных анастомозов улучшит понимание получаемых в ходе нейрофизиологического обследования данных и снизит частоту ошибок в диагностике патологии периферических нервов. Более того, как было продемонстрировано в представленных в статье клинических примерах, случайно выявленные особенности иннервации позволяют вовремя скорректировать ежедневный двигательный стереотип (в случае «локтевой» кисти) и определить тактику оперативного лечения карпального синдрома (при наличии ВБ).

**ЛИТЕРАТУРА / REFERENCES**

- Mumentaler M. Поражение периферических нервов и корешковые синдромы. М.: МЕДпресс-информ, 2013. 616 с. [Mumentaler M. Involvement of the peripheral nerves and radicular syndromes. Moscow: MEDpress-inform, 2013. 616 p. (In Russ.).]
- Saperstein D.S., King R.B. Motor neuron presentation of an ulnar neuropathy and Riche-Cannieu anastomosis. *Electromyogr Clin Neurophysiol* 2000;40(2):119–22. PMID: 10746189.
- Sarikcioglu L., Sindel M., Ozkaynak S., Aydin H. Median and ulnar nerve communication in the forearm: an anatomical and electrophysiological study. *Med Sci Monit* 2013;9(9):351–6. PMID: 1290925.
- Felippe M.M., Telles F.L., Soares A.C.L. et al. Anastomosis between median nerve and ulnar nerve in the forearm. *J Morphol Sci* 2012;29(1):23–6.
- Srinivasan R., Rhodes J. The median-ulnar anastomosis (Martin–Gruber) in normal and congenitally abnormal fetuses. *Arch Neurol* 1981;38(7):418–9. PMID: 645405.
- Kimura J., Murphy M.J., Varda D.J., Van Allen M.W. Electrophysiological study of anomalous innervation of intrinsic hand muscles. *Trans Am Neurol Assoc* 1976;101:257–9. PMID: 1028254.
- Kayamori R. Electrodiagnosis in Martin–Gruber anastomosis. *Nihon Shikocgeka Gakkai Zasshi* 1987;61(12):1367–72. PMID: 3450762.
- Kimura J. Electrodiagnosis in diseases of nerve and muscle: principles and practice. 4<sup>th</sup> edn. Oxford: Oxford University Press, 2013. 1176 p.
- Herrera E., Anaya C., Abril A.M. et al. Anastomosis Martin–Gruber: Aspectos anatómicos y electrofisiológicos. *Salud UIS* 2009;41(2):157–68.
- Preston D.C., Shapiro B.E. Electromyography and neuromuscular disorders: clinical–electrophysiological correlations. 3<sup>rd</sup> edn. Boston: Butterworth–Heinemann, 2013. 664 p.
- Marras C., Midroni G. Proximal Martin–Gruber anastomosis mimicking ulnar neuropathy at the elbow. *Muscle Nerve* 1999;22(8):1132–5. PMID: 10417799.
- Cho N.S., Kim D.H., Kim M.Y., Park B.K. Electrophysiological and ultrasonographic findings in ulnar neuropathy with Martin–Gruber anastomosis. *Muscle Nerve* 2013;47(4):604–7. DOI: 10.1002/mus.23607. PMID: 23463669.
- Мирхайлов И.Г. Анастомоз Мартин–Грубера и его клиническое значение. *Клинический журнал*. 2015;(1):50–5. DOI: 10.17650/1818-8338-2015-1-50-55. [Mikhaylov I.G. Martin–Gruber anastomosis and its clinical importance. *Klinitsist = The Clinician* 2015;(1):50–5. (In Russ.).]

- Stancić M.F., Borgia N., Mićović V. Marinacci communication. Case report. *J Neurosurg* 2000;92(5):860–2. PMID: 10794302.
- Unver D.N., Uysal I.I., Seker M. The communications between the ulnar and median nerves in upper limb. *J Neuro-anatomy* 2009;8:15–9.
- Kimura J., Ayyar D.R., Lippmann S.M. Electrophysiological verification of the ulnar to median nerve communications in the hand and forearm. *Tohoku J Exp Med* 1983;141(3):269–74. PMID: 6316583.
- Meenakshi-Sundaram S., Sundar B., Arunkumar M.J. Marinacci communication: An electrophysiological study. *Clin Neurophysiology* 2003;114(12):2334–7. PMID: 14652092.
- Golovchinsky V. Ulnar-to-median anastomosis and its role in the diagnosis of lesions of the median nerve at the elbow and the wrist. *Electromyogr Clin Neurophysiol* 1990;30(1):31–4. PMID: 2303003.
- Boland R.A., Krishnan A.V., Kiernan M.C. Riche–Cannieu anastomosis as an inherited trait. *Clin Neurophysiol* 2007;118(4):770–5. PMID: 17317302.
- Dimitri D., Walsh N.E., Weber C.F. Electrophysiologic study of the Riche–Cannieu anomaly. *Electromyogr Clin Neurophysiol* 1988;28(1):27–31. PMID: 3168913.
- Gozkeci E., Gureth R., Gurbuzera N. Riche–Cannieu Anastomosis: A Case Report. *J Med Cases* 2012;3(3):195–6.
- Tamagawa C., Shiga K., Ohshima Y. et al. Riche–Cannieu anastomosis and a paradoxical preservation of *flexor* muscles in carpal tunnel syndrome: a case report. *No To Shinkei* 2004;56(1):53–8. PMID: 15024830.
- Refaić M., King J.C., Dumitru D., Coetter A.C. Carpal tunnel syndrome and the Riche–Cannieu anastomosis: electrophysiological findings. *Electromyogr Clin Neurophysiol* 2001;41(6):377–82. PMID: 11690862.
- Rovers J.M., Brekelmans G.J., Vessier L.H. Pso-hamate hiatus syndrome in a patient with Riche–Cannieu anastomosis. *BMJ Case Rep* 2013. DOI: 10.1136/bcr-2013-008601. PMID: 23519507.
- Bozkurt M.C. Berrettini branch. *J Neurosurg* 2011;114(16):276. DOI: 10.3171/2010.7.JNS101115. PMID: 20690808.
- Stancić M.F., Mićović V., Potocnjak M. The anatomy of the Berrettini branch: implications for carpal tunnel release. *J Neurosurg* 1999;91(6):1027–30. PMID: 10584850.
- Yoganandham J., Hannah Sugirthabai R.R., Thotalaura B. et al. A study on the communications of median nerve with musculocutaneous and ulnar nerves. *Intern J Resear Health Sci* 2014;2(2):481–7.
- Ferrari G.P., Gilbert A. The superficial anastomosis on the palm of the hand between the ulnar and median nerves. *J Hand Surg Br* 1991;16(5):511–4. PMID: 1791361.
- Chen L., Duan X., Huang X. et al. Effectiveness and safety of endoscopic versus open carpal tunnel decompression. *Arch Orthop Trauma Surg* 2014;134(4):585–93. DOI: 10.1007/s00402-013-1898-z. PMID: 24414237.
- Филатова Е.С. Синдром карпального канала при ревматических заболеваниях. *Нервно-мышечные болезни* 2014;(2):27–31. DOI: http://dx.doi.org/10.17650/2222-8721-2014-0-2-27-31. [Filatova E.S. Carpal tunnel syndrome in rheumatic diseases. *Nervno-myshechnye bolezni = Neuromuscular Diseases* 2014;(2):27–31. (In Russ.).]
- Loukas M., Louis R.G., Wirtmann C.T. et al. The clinical anatomy of the communications between the radial and ulnar nerves on the dorsal surface of the hand. *Surg Radiol Anat* 2008;30(2):85–90. DOI: 10.1007/s00276-008-0304-y. PMID: 18217183.
- Paraskevas G., Gekas C., Tzaveas A. et al. Kaplan anastomosis of the ulnar nerve: a case report. *J Med Case Reports* 2008;2:107. DOI: 10.1186/1752-1947-2-107. PMID: 18412973.
- Hankins C.L., Flemming S. A variant of Kaplan's accessory branch of the dorsal cutaneous branch of the ulnar nerve: a case report and review of the literature. *J Hand Surg Am* 2005;30(6):1231–5. PMID: 16344181.
- Rayegani S.M., Daneshdab E., Bahrani M.H. et al. Prevalence of accessory deep peroneal nerve in referred patients to an electrodiagnostic medicine clinic. *J Brachial Plex Peripher Nerve Inj* 2011;6(1):3. DOI: 10.1186/1749-7221-6-3. PMID: 21740542.
- Tzika M., Paraskevas G.K., Kitsoulis P. The accessory deep peroneal nerve: a review of the literature. *Foot (Edinb)* 2012;22(3):232–4. DOI: 10.1016/j.foot.2012.05.003. PMID: 22795551.
- Linden D., Berfit P. The intrinsic foot muscles are purely innervated by the tibial nerve (“all tibial foot”) – an unusual innervation anomaly. *Muscle Nerve* 1994;17(5):560–1. PMID: 8159110.
- Yamashita M., Mezaki T., Yamamoto T. “All tibial foot” with sensory crossover innervation between the tibial and deep peroneal nerves. *J Neurol Neurosurg Psychiatry* 1998;65:798–9. PMID: 9810964.
- Magistri M.R., Truffert A. Extensor digitorum brevis innervated by the tibial nerve (“all tibial foot”): anomalous innervation or technical pitfall? *Muscle Nerve* 1997;20(7):906–8. PMID: 9179169.