

Синдром амнестической афазии в сочетании с буквенной агнозией и алексией

*Н.В. Шапаронова, А.В. Белопасова, А.С. Кадыков,
Е.М. Кашина, Е.С. Бердникович, Е.И. Кремнева*

У больных, перенесших нарушение мозгового кровообращения, наряду с развитием двигательных, чувствительных, координаторных нарушений в 35,9% случаев наблюдаются речевые расстройства. В большинстве случаев (47–50%) развивается сенсомоторная афазия, “чистые” формы афазии после инсульта наблюдаются редко. Амнестическая афазия, по данным разных авторов, составляет 4,2–7,5% от всех афазий и возникает при нарушении мозгового кровообращения в бассейне левой задней мозговой артерии или в зоне смежного кровоснабжения.

Амнестическая афазия (номинативная афазия) характеризуется нарушением номинативной функции речи – трудностью называния предметов. При этом подсказка первого слога обычно помогает вспомнить нужное слово. Забытые названия предметов больной в процессе разговора стремится заменить описанием их предназначения. Например, слово “карандаш” заменяется высказыванием “ну это... то, чем пишут”. При этом речь прерывается паузами, характерны затруднения в подборе слов, замена одних слов и фраз на другие (иносказания). Понимание речи в таких случаях не нарушено. Чтение вслух и письмо под диктовку возможны. Спонтанное письмо расстроено в соответствии с основным дефектом экспрессивной речи, которая содержит мало существительных и много глаголов. Амнестическая афазия наблюдается при поражении нижних и задних отделов теменно-височной области доминантного полушария (поля 37 и 40 Бродмана). Механизм возникновения амнестической афазии до настоящего времени окончательно не ясен. Е.К. Сепп считает, что поле 37 является местом фиксации сочетания зрительных и слуховых раздражителей, поэтому при его поражении наблюдается разобщение зрительного образа слова с его речевым эквивалентом. Есть также мнение, что очаг поражения при амнестической афазии распространяется на глубинные структуры височной доли, в результате чего прерываются

связи указанной зоны коры с областью гиппокампа, ответственной за запоминание и память. А.Р. Лурия считает, что амнестическая афазия является следствием нарушения выбора слов, всплывающих в сознании больного. Амнестическая афазия нередко сочетается с оптической агнозией. Может возникать при инфаркте мозга в бассейне левой задней мозговой артерии, при опухоли, травме, энцефалите, болезни Альцгеймера.

При распространении очага поражения на затылочные отделы доминантного полушария могут возникать специфические расстройства в виде зрительных агнозий. Термин “зрительная агнозия” был предложен З. Фрейдом (1891). Большинство авторов выделяют 6 форм нарушения зрительного гнозиса.

Предметная агнозия возникает при поражении нижней части вторичных зон затылочной коры левого полушария. При этом нарушении больной может описать все признаки предмета, но не понимает смысл изображения в целом, не узнает предмет.

Лицевая агнозия (прозопагнозия) возникает при поражении нижних отделов вторичных зон затылочной коры правого полушария. При этом больные не могут различать человеческие лица или их фотографии.

Оптико-пространственная агнозия характерна для поражения верхних отделов вторичных зон затылочной коры и сопровождается нарушением ориентировки в пространственных признаках окружающей среды и изображений объектов.

Симультанная агнозия характеризуется сужением объема зрительного восприятия, больной не может одновременно воспринимать два предмета, воспринимает только отдельные фрагменты изображения.

Цветовая агнозия проявляется в том, что больные различают цвета, но не говорят, в какой цвет окрашены предметы. Это связано с трудностями категоризации цветов, с образованием определенных цветовых групп.

Для всех форм зрительных агнозий характерна относительная сохранность элементарных зрительных функций (остроты зрения, цветоощущения, поля зрения), но при этом нарушен гностический уровень работы зрительной системы. Изучением зрительных агнозий успешно занимались О. Зангвилл, Е.П. Кок, А.Р. Лурия, Г.Л. Тойбер и др.

Буквенная агнозия занимает особое место среди всех видов агнозий. Возникает при поражении нижних от-

Научный центр неврологии РАМН, Москва.

Наталья Владимировна Шапаронова – канд. мед. наук, вед. науч. сотр. III неврологического отделения.

Анастасия Владимировна Белопасова – аспирант.

Альберт Серафимович Кадыков – докт. мед. наук, профессор, рук. III неврологического отделения.

Елена Михайловна Кашина – канд. психол. наук, вед. науч. сотр. III неврологического отделения.

Елена Семеновна Бердникович – логопед.

Елена Игоревна Кремнева – аспирант.

делов вторичных зон затылочной коры левого полушария (поля 18, 19 по Бродману), на границе затылочной и височной коры (у правшей). Буквы не могут быть прочитаны, поскольку воспринимаются как рисунки, без понимания их смысла. Смешиваются буквы, близкие по написанию, возникают трудности при переходе от одного шрифта к другому. Больные могут правильно копировать буквы, но не могут их узнать и назвать, в результате распадается навык чтения (возникает первичная, или оптическая алексия). Иногда больной может прочитать слово, обводя крупно написанные буквы пальцем. Сохранно узнавание букв на слух.

Алексия – приобретенное расстройство чтения. При алексии без аграфии очаг поражения находится в коре медиальной части затылочной доли и в валике мозолистого тела. Алексия при поражении этой зоны головного мозга обычно сопровождается правосторонней гемианопсией и цветовой агнозией. Подобное нарушение чтения встречается изолированно от других нарушений высших зрительных функций, что и дает основание выделить этот дефект в самостоятельную форму агнозии.

В клинической практике синдром зрительной агнозии встречается довольно редко. В качестве иллюстрации редкого случая сочетания амнестической афазии и буквенной агнозии приводим одно из наших недавних наблюдений данного синдрома.

В июне 2010 г. в III неврологическом отделении Научного центра неврологии РАМН проходила курс реабилитации **больная Д., 60 лет**. При поступлении предъявляла **жалобы** на нарушение речи (невозможность вспомнить название предметов), нарушение чтения (неузнавание букв, невозможность составить из букв слоги, слова), ограничение правых полей зрения.

Из **анамнеза заболевания известно**, что в течение многих лет страдает гипертонической болезнью с повышением артериального давления (АД) до 230/100 мм рт. ст. (при рабочем АД 130/80 мм рт. ст.), регулярно не лечилась. Заболела остро 12.01.10 г., когда на фоне головной боли отметила нарушение речи, зрения, неловкость в правых конечностях. Вызвала бригаду скорой медицинской помощи, при измерении АД 230/100 мм рт. ст., была доставлена в ГКБ № 33 с диагнозом: острое нарушение мозгового кровообращения в бассейне левой задней мозговой артерии на фоне гипертонической болезни. В неврологическом статусе при поступлении: правосторонняя гемианопсия, сенсорная афазия, легкий правосторонний гемипарез, анизорефлексия (справа рефлексы выше, чем слева), правосторонняя гемигипестезия. В стационаре впервые выявлен сахарный диабет 2-го типа. При **МРТ головного мозга**: в левых височной и затылочной долях выявлена обширная зона, характерная для ишемического инсульта. Проводилась гипотензивная, сахароснижающая, вазоактивная, дезагрегантная и нейротрофическая терапия, на фоне которой отмечена положительная динамика в виде нормализации АД, улучшения понимания речи окружающих, объем движений и сила в правых конечностях восстановились полностью. После выписки из стационара больная обратила внимание на нарушение чте-

ния (не могла читать, так как не узнавала буквы) и нарушение узнавания некоторых бытовых предметов.

С 29.03.10 по 13.05.10 г. находилась на лечении в Центре патологии речи и нейрореабилитации с диагнозом “Состояние после нарушения мозгового кровообращения с развитием инфаркта в бассейне левой задней мозговой артерии на фоне артериальной гипертонии, гиперхолестеринемии, сахарного диабета”. В неврологическом статусе было выявлено: амнестическая афазия, буквенная агнозия, оптико-пространственная апрактоагнозия, зрительно-предметная агнозия, нарушение нейродинамического компонента психической деятельности; правосторонняя гемианопсия; анизорефлексия (справа рефлексы выше, чем слева). Проведен курс индивидуальных и групповых логопедических занятий, медикаментозной терапии (гипотензивная, дезагреганты, вазоактивные, нейротрофические, сахароснижающие препараты), на фоне которых отмечалась положительная динамика восстановления речи: восстановился оптический образ различных бытовых предметов, уменьшилась степень выраженности амнестической афазии (многие номинации стала вводить в речь), от побуквенного прочтения слова перешла к послоговому. Поступает для проведения курса лечения.

При поступлении в Научный центр неврологии РАМН: общее состояние удовлетворительное. В легких дыхание везикулярное. Границы сердца расширены влево. Тоны сердца ясные, акцент II тона на аорте. АД 120/80 мм рт. ст., частота сердечных сокращений 78 в 1 мин, ритм правильный. Живот мягкий, безболезненный. Дизурических и диспепсических явлений нет.

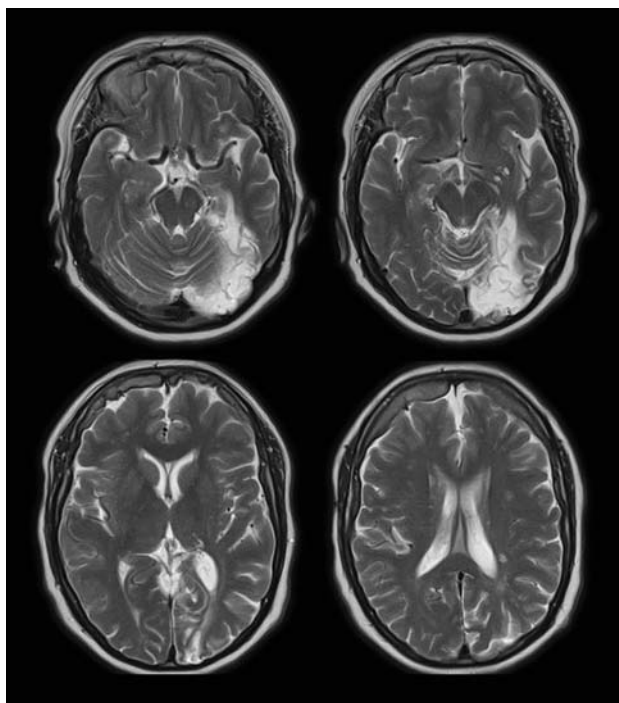
Неврологический статус: контактна, ориентирована в месте и времени. Критика к своему состоянию сохранена. Эмоционально лабильна. Амнестическая афазия средней степени выраженности. Буквенная агнозия. Алексия. Глазные щели, зрачки D = S, движение глазных яблок в полном объеме, конвергенция ослаблена. Ограничение правых полей зрения (правосторонняя гемианопсия). Сглажена левая носогубная складка (с детства). Нистагма нет. При глотании не поперхивается. Язык по средней линии. Объем движений и сила в конечностях достаточные. Мышечный тонус не изменен. Сухожильные рефлексы выше справа. Патологических рефлексов нет. Координаторные пробы выполняет с дискоординацией справа. В пробе Ромберга неустойчива. Походка без заметных нарушений. Правосторонняя гемигипестезия, нарушения чувствительности больше выражены в ноге.

Данные дополнительных методов исследования.

ЭКГ: ритм синусовый, 65 ударов в 1 мин. Отклонение электрической оси сердца влево.

Эхокардиография: увеличение размеров левого предсердия. Выраженная концентрическая гипертрофия миокарда левого желудочка. Нарушение диастолической функции левого желудочка. Кальциноз митрального клапана I степени. Уплотнение створок аортального клапана. Признаки атеросклероза восходящего отдела аорты.

В **общем анализе крови, общем анализе мочи, биохимическом анализе крови** отклонений от нормальных значений не выявлено.



МРТ головного мозга, T2-взвешенные изображения, аксиальная проекция. Описание в тексте.

Сахарная кривая: в 9 ч – 5,8 ммоль/л, в 11 ч – 8,1 ммоль/л. Гликозилированный гемоглобин – 5,7 г/л.

Коагулограмма: фибриноген 2,166 г/л, гематокрит 39%, протромбиновое время 11,2 с, протромбиновый индекс 109%, МНО 0,930; АЧТВ 23,6 с, Б-фибриноген +, этаноловый тест отрицательный, D-димеры менее 0,5 мкг/мл.

Консультация нейроофтальмолога: миопия средней степени. Начальная катаракта обоих глаз. Диабетическая ангиопатия сетчатки. Правосторонняя гомонимная гемианопсия.

Дуплексное сканирование магистральных артерий головы: справа – стеноз до 30% в области бифуркации и в устье внутренней сонной артерии. Плотный S-образный изгиб внутренней сонной артерии. Нельзя исключить наличие гемодинамически незначимой атеросклеротической бляшки в устье позвоночной артерии. S-образный изгиб артерии в сегменте V1, непрямолинейность хода в сегменте V2 позвоночной артерии. S-образный изгиб подключичной артерии. Слева – стеноз в области бифуркации общей сонной артерии 20%. S-образный изгиб внутренней сонной артерии. S-образный изгиб в сегменте V1 и непрямолинейность хода в сегменте V2 позвоночной артерии.

Транскраниальное дуплексное сканирование не проводилось из-за отсутствия ультразвукового окна.

МРТ головного мозга: в левом полушарии большого мозга в медиобазальных отделах затылочной доли с вовлечением парагиппокампальной извилины определяется зона с четкими, неровными контурами повышенной интенсивности МР-сигнала в режиме T2, пониженной с участками повышенной интенсивности – в T1. Кроме того, в белом веществе полушарий большого мозга определяются многочисленные очаги размером до 0,3 см, повышенной

интенсивности сигнала в режиме T2. *Заключение:* МРТ-данные соответствуют постинфарктным изменениям в левом полушарии большого мозга; сосудистым очагам в обоих полушариях большого мозга (рисунок).

Заключение психолога: больная контактна, ориентирована в месте и времени. В ходе исследования выявлены значительные трудности амнестического характера в собственной речи, проявляющиеся увеличением латентного периода называния, а также описанием функциональных признаков при поиске слова. Спонтанная речь фразовая, развернутая, представлена предложениями различных синтаксических моделей. Темп речи замедленный. Больная испытывает значительные трудности при назывании простых предметов. Контекстные подсказки помогают, повторная речь не нарушена. Составление фразы по сюжетной картинке соответствует возможностям устной речи, в которой достаточно часто встречаются вербальные парафазии. Понимание ситуативной и внеситуативной речи не нарушено. Фонематический слух первично не изменен. Доступно выполнение простых устных инструкций, многочленных – затруднено. В слухоречевой памяти наблюдается сужение объема восприятия и воспроизведения непосредственной и отсроченной информации, продуктивность воспроизведения при запоминании слов снижена. Чтение носит аналитический послоговый характер, пересказ прочитанного затруднен, но переносный смысл рассказа передает верно. Выявлены элементы буквенной агнозии, проявляющиеся трудностью узнавания отдельных букв, значительными трудностями чтения. Написание отдельных букв (сходных по очертанию) затруднено, как отмечает больная: “Я буквы учусь писать заново”. Произвольное самостоятельное письмо представляет собой высокоавтоматизированный акт, но прочтение только что написанного возможно, как говорит сама больная: “Пока я помню, что написала”. Таким образом, у больной выявлена амнестическая афазия средней степени тяжести, буквенная агнозия, дислексия.

За время нахождения в отделении занималась с логопедом-афазиологом (проводились занятия по восстановлению буквенного гнозиса и восстановлению чтения, преодолению трудностей называния с использованием методики актуализации зрительных образов). Больная получала гипотензивную (амлодипин, эгилон), вазоактивную (кавинтон), нейротрофическую (цераксон внутривенно), антиоксидантную (мексидол внутримышечно), сахароснижающую (диабетон МВ, сиофор), дезагрегантную (кардиАСК) терапию, витаминотерапию (комбилипен внутримышечно). На фоне проводимой терапии гемодинамика оставалась стабильной, отмечено значительное улучшение речи в виде уменьшения латентного периода при назывании предметов, улучшилось чтение (увеличилась его скорость, может прочесть слово и короткое предложение). Пересказ прочитанного стал более развернутым, без запинаний и поиска нужных слов.

В данном наблюдении у пациентки в остром периоде нарушения мозгового кровообращения имела место сенсорная афазия, синдром которой выражался в нарушении понимания обращенной речи, нарушении собственной экспрессивной речи, нарушении фонематического слуха,

письма и чтения как функции. В последующем первичный синдром речевых нарушений у данной больной трансформировался в амнестическую афазию в сочетании с нарушением зрительного гнозиса в виде предметной, оптико-пространственной и буквенной агнозий. В клинической практике данное сочетание встречается довольно редко.

В дальнейшем на фоне проводимого лечения, и прежде всего психолого-логопедических занятий, направленных на восстановление оптического образа объектов, сравнительный анализ зрительного образа предметов одного класса, выделение их существенных функциональных и качественных признаков, явления предметной агнозии регрессировали. Проявления буквенной агнозии устранялись более медленно, несмотря на проводимые реабилитационные мероприятия. Это оказывало влияние на темп восстановления чтения, которое сохраняло послоговый характер. Письмо под диктовку также составляло для больной определенные трудности и в значительной мере носило аналитический характер. Написание букв печатным шрифтом было затруднено, что может быть обусловлено наличием у больной правосторонней гомонимной гемианопсии, а также тем, что письмо печатными буквами не является автоматизированным действием. Вместе с тем больной оказалось доступным произвольное письмо как высокоавтоматизированный акт. Больная могла самостоятельно написать сложную фразу прописными буквами (например: "Я буду глубоко благодарна, если вы поможете справиться мне с моими трудностями"), но не могла прочесть ее по истечении некоторого времени.

Описанные выше симптомы возникли в результате нарушения мозгового кровообращения в бассейне левой задней мозговой артерии с образованием обширного очага ишемии, который распространяется на медиобазальные отделы затылочной доли с вовлечением парагиппокампальной извилины височной доли (соответствует cito-архитектоническим полям 17, 18, 19, 37 и 39 по Бродману). Очаг поражения у нашей больной захватывает глубинные

структуры височной доли, в результате чего прерываются связи этой зоны с областью гиппокампа, что и ведет к развитию нарушений памяти и амнестической афазии. По данным литературы, при распространении очага на затылочную долю с поражением вторичных зрительных полей амнестическая афазия нередко сочетается с оптической агнозией и нарушением письма, что имеет место в нашем наблюдении.

Таким образом, представленный клинический случай интересен сочетанием синдрома амнестической афазии, буквенной агнозии и алексии, имеющим под собой морфологическую основу, подтвержденную данными МРТ головного мозга. Для дальнейшего улучшения когнитивных функций данной больной необходимо продолжение курсов нейротрофической и нейропротекторной терапии, а также продолжение длительных психолого-логопедических занятий.

Рекомендуемая литература

- Браунвальд Е. и др. Внутренние болезни. В 10-ти кн. М., 1993–1996.
- Кадыков А.С. Реабилитация после инсульта. М., 2003.
- Клиническая психология / Под ред. Б.Д. Карвасарского. СПб., 2004.
- Лурия А.Р. Высшие корковые функции человека. М., 1962.
- Репина Н.В. и др. Основы клинической психологии. М., 2003.
- Рябова В.С. // Журн. неврол. и психиатр. 1986. № 4. С. 532.
- Тонконогий И.М., Пуантре А. Клиническая нейропсихология. СПб., 2007.
- Цветкова Л.С. // Вопр. психол. 1972. № 4. С. 107.
- Biran I., Coslett H.B. // Curr. Neurol. Neurosci. Reports. 2000. V. 3. P. 508.
- Case Studies in the Neuropsychology of Vision / Ed. by G.W. Humphreys. London, 1999. P. 225.
- Farah J.M. Visual Agnosia. Massachusetts, 2004.
- Farah J.M. Visual Agnosia: Disorders of Object Recognition and What They Tell us About Normal Vision. Massachusetts, 1990. ●

Журнал "АСТМА и АЛЛЕРГИЯ" – это журнал для тех, кто болеет, и не только для них.

Всё о дыхании и аллергии



Журнал популярных образовательных программ в пульмонологии и аллергологии. В первую очередь, журнал ориентирован на помощь практическим врачам и среднему медперсоналу в обучении людей, болеющих бронхиальной астмой и другими аллергическими заболеваниями, а также хронической обструктивной болезнью легких, другими респираторными патологиями. К сожалению, доктор далеко не всегда может доходчиво растолковать своему пациенту все детали и тонкости механизмов происхождения и лечения астмы и аллергии. Вместе с тем успех лечения любого заболевания напрямую зависит от взаимопонимания между доктором и пациентом.

Журнал выходит 4 раза в год.

Стоимость подписки на полгода – 50 руб., на один номер – 25 руб.

Подписной индекс 45967 в каталоге "Роспечати" в разделе "Журналы России".