

РОССИЙСКАЯ ФЕДЕРАЦИЯ



ПАТЕНТ

НА ИЗОБРЕТЕНИЕ

№ 2693169

СПОСОБ ОПРЕДЕЛЕНИЯ СТРУКТУРНЫХ ХАРАКТЕРИСТИК АТЕРОСКЛЕРОТИЧЕСКОЙ БЛЯШКИ СОННЫХ АРТЕРИЙ

Патентообладатель: *Федеральное государственное бюджетное
научное учреждение "Научный центр неврологии" (ФГБНУ
НЦН) (RU)*

Авторы: *Танашиян Маринэ Мовсесовна (RU), Медведев Роман
Борисович (RU), Гемджян Эдуард Георгиевич (RU), Скрылев
Сергей Иванович (RU), Гулевская Татьяна Сергеевна (RU),
Ануфриев Павел Лазаревич (RU)*

Заявка № 2018131501

Приоритет изобретения 03 сентября 2018 г.

Дата государственной регистрации в

Государственном реестре изобретений

Российской Федерации 01 июля 2019 г.

Срок действия исключительного права

на изобретение истекает 03 сентября 2038 г.



Руководитель Федеральной службы
по интеллектуальной собственности

Г.П. Ивлиев



ФЕДЕРАЛЬНАЯ СЛУЖБА
ПО ИНТЕЛЛЕКТУАЛЬНОЙ СОБСТВЕННОСТИ

(12) ФОРМУЛА ИЗОБРЕТЕНИЯ К ПАТЕНТУ РОССИЙСКОЙ ФЕДЕРАЦИИ

(52) СПК
A61B 8/08 (2019.02)

(21)(22) Заявка: 2018131501, 03.09.2018

(24) Дата начала отсчета срока действия патента:
03.09.2018

Дата регистрации:
01.07.2019

Приоритет(ы):

(22) Дата подачи заявки: 03.09.2018

(45) Опубликовано: 01.07.2019 Бюл. № 19

Адрес для переписки:

125367, Москва, Волоколамское ш., 80,
Федеральное государственное бюджетное
научное учреждение "Научный центр
неврологии"

(72) Автор(ы):

Танашиян Маринэ Мовсесовна (RU),
Медведев Роман Борисович (RU),
Гемджян Эдуард Георгиевич (RU),
Скрылев Сергей Иванович (RU),
Гулевская Татьяна Сергеевна (RU),
Ануфриев Павел Лазаревич (RU)

(73) Патентообладатель(и):

Федеральное государственное бюджетное
научное учреждение "Научный центр
неврологии" (ФГБНУ НЦН) (RU)

(56) Список документов, цитированных в отчете
о поиске: Tegos T.J. et al. Echomorphologic
and histopathologic characteristics of unstable
carotid plaques. // AJNR. 2000; 21 (10): 1937-44.
RU 2584135 C1, 20.05.2016. RU 2631559 C1,
25.09.2017. RU 2319146, 10.03.2008. ЕА 9382
В1, 28.12.2007. Гулевская Т.С. и др.
Морфологическая структура
атеросклеротических бляшек синуса
внутренней сонной артерии и их (см.
прод.)

(54) СПОСОБ ОПРЕДЕЛЕНИЯ СТРУКТУРНЫХ ХАРАКТЕРИСТИК АТЕРОСКЛЕРОТИЧЕСКОЙ
БЛЯШКИ СОННЫХ АРТЕРИЙ

(57) Формула изобретения

Способ определения структуры атеросклеротической бляшки сонных артерий, включающий проведение ультразвукового исследования атеросклеротической бляшки в продольной и поперечной проекциях в В-режиме с использованием линейного датчика со средней частотой кадров и максимальным динамическим диапазоном 60 дБ, на полученных неподвижных кадрах выделяют участки атеросклеротических бляшек и посредством программного обеспечения ультразвуковой системы вычисляют медиану интенсивности ультразвукового сигнала в децибелах (дБ), отраженного от исследуемых участков атеросклеротической бляшки, отличающийся тем, что ультразвуковое исследование атеросклеротической бляшки проводят на глубине 5,0-10,0 мм в области наибольшего сужения просвета сонной артерии с использованием датчика с частотой излучения 11 МГц, выделяют участки атеросклеротических бляшек размером до 10 мм

и при значении интенсивности ультразвукового сигнала 1,1-8,0 дБ определяют в атеросклеротической бляшке очаги атероматоза, при 9,0-22,0 - очаги атероматоза с многочисленными кристаллами холестерина, при 23,0-31,0 - очаги фиброза с диффузно расположенными липофагами и/или сосудами, при 32,0-39,0 - очаги фиброза с кальцификатами, при 40,0-45,0 - очаги кальциноза.

(56) (продолжение):

ультразвуковая характеристика. // Ультразв. и функц. диаг-ка. 2004; (4): 68-77. Тимина И.Е. и др. Сопоставление структуры атеросклеротической бляшки в сонной артерии по данным комплексной ультразвуковой и гистологической исследований. // Ультразвуковая и функциональная диагностика. 2004; (3): 81-7. Четкин А.О. и др. Новые подходы к оценке признаков нестабильности атеросклеротической бляшки в сонных артериях. // Анналы неврологии. 2017; 11(1): 47-54. Farrell B. et al. Randomised trial of endarterectomy for recently symptomatic carotid stenosis: final results of the MRC European Carotid Surgery Trial (ECST). // Lancet. 1998; 351 (9113) 1379-87.

R U 2 6 9 3 1 6 9 C 1

ЛУЧЕВАЯ ДИАГНОСТИКА

RADIAL DIAGNOSIS

СВЯЗЬ УЛЬТРАЗВУКОВЫХ И МОРФОЛОГИЧЕСКИХ ХАРАКТЕРИСТИК АТЕРОСКЛЕРОТИЧЕСКИХ БЛЯШЕК КАРОТИДНОГО СИНУСА

**МЕДВЕДЕВ Р.Б.¹, ТАНАШЯН М.М.¹, СКРЫЛЕВ С.И.¹,
ГЕМДЖЯН Э.Г.², ГУЛЕВСКАЯ Т.С.¹, АНУФРИЕВ П.Л.¹**

¹ Научный центр неврологии,

² Национальный медицинский исследовательский центр гематологии Минздрава РФ, Москва, Россия

Выявлена связь структуры атеросклеротической бляшки (АСБ) и интенсивности отраженного от АСБ ультразвукового сигнала. Проспективное поисковое исследование охватило 90 пациентов (71 мужчина и 19 женщин в возрасте от 47 до 79 лет с медианой возраста 62 года) с атеросклеротическим стенозом каротидного синуса (КС), проходивших лечение в Научном центре неврологии (Москва) с апреля 2015 г. по март 2016 г. Всем пациентам было проведено ультразвуковое исследование, а в дальнейшем, морфологическое исследование структуры удаленных при каротидной эндартерэктомии (КЭЭ) бляшек. Выявлено, что интенсивность ультразвукового сигнала от АСБ зависит от морфологической структуры компонентов АСБ: очаги атероматоза ассоциированы с ультразвуковым диапазоном 1,1–5,6 дБ, фиброза – с диапазоном 23,1–30,5 дБ, кальциноза – с диапазоном 42,3–44,7 дБ (приведены значения от 15 до 85 процентиля). Установлено, что повышение интенсивности ультразвукового сигнала, отраженного от очагов атероматоза и фиброза в АСБ, было связано с наличием в них мелких кальцификатов, а снижение интенсивности ультразвукового сигнала от участков фиброза в АСБ – с большим скоплением в этих участках липофогов или вновь образованных сосудов.

Ключевые слова: атеросклероз, атеросклеротическая бляшка, стеноз каротидного синуса, интенсивность ультразвукового сигнала, эндартерэктомия, морфология бляшки.

ВВЕДЕНИЕ

Выявление проявлений церебрального атеросклероза, являющегося одной из основных причин ишемических нарушений мозгового кровообращения (НМК), имеет исключительно большое медико-социальное значение [1, 2]. В развитии НМК в каротидной системе мозга важна не только степень стеноза КС, но и структура АСБ: наличие прогрессирующего атероматоза на фоне воспалительного процесса, истончение и разрушение покрышки бляшки, инфильтрация бляшки макрофагами и другими клетками, деструктивные изменения вновь образованных сосудов с развитием кровоизлияний в бляшку [3, 4]. Эти процессы в АСБ повышают риск увеличения стеноза КС и его тромбоза, а также эмболии дистальных отделов внутренней сонной артерии (ВСА) и ее ветвей, что в конечном счете приводит к тяжелому НМК с развитием инфаркта мозга [5–7]. Одним из наиболее эффективных мето-

дов предотвращения НМК в системе ВСА является каротидная эндартерэктомия – операция удаления АСБ из КС. Для оценки риска возникновения НМК и решения вопроса о показаниях к КЭЭ широко используется ультразвуковое исследование сонных артерий, позволяющее определить степень стеноза КС, а также эхоструктуру АСБ, отражающую их морфологический состав. В последние годы обсуждается необходимость (независимо от степени стеноза КС) проведения КЭЭ при наличии ультразвуковых признаков «нестабильной» структуры бляшки (как у больных с перенесенным НМК, так и у пациентов с асимптомным стенозом) [8]. С внедрением технологии количественного анализа компьютерных изображений появились новые возможности и для изучения структуры АСБ [9–13]. Разработана и методика сопоставления структуры и морфологических особенностей АСБ. Такие исследования, несмотря на их важность, все еще немногочисленны. В на-

стоящей работе изучалась связь различных (по морфологическому строению) компонентов атеросклеротической бляшки сонной артерии и интенсивности отраженного от них ультразвукового сигнала.

МАТЕРИАЛЫ И МЕТОДЫ

В данное проспективное поисковое исследование были включены 90 пациентов (71 мужчина и 19 женщин, медиана возраста 62 (47–79) года), наблюдавшихся в отделении общей ангионеврологии Научного центра неврологии (Москва) за период с апреля 2015 по март 2016 г. У всех больных с помощью ультразвукового исследования сонных артерий был установлен атеросклеротический стеноз КС, измеренный по алгоритму исследования ECST [14], и выполнена КЭЭ в отделении сосудистой и эндоваскулярной хирургии Научного центра неврологии. В предоперационном периоде ультразвуковое исследование выполнялось на приборе Phillips iE33 на минимальной глубине в продольной и поперечной проекциях. Исследование выполнялось в серошкальном режиме (В-режим) с использованием линейного датчика с частотой излучения 11 МГц, со средней частотой кадров и максимальным динамическим диапазоном (60 дБ). Перед проведением каждого исследования устанавливались стандартные настройки ультразвуковой системы (настройки дисплея, цветовые эффекты, мощность, частота излучения). В 37 (из 90) случаях на неподвижных кадрах выделялись (обрисовывались) наиболее информативные, с точки зрения экзогенных характеристик, участки бляшек, размером до 1 см, расположенные в области наибольшего сужения просвета артерии. Далее с помощью программного обеспечения ультразвуковой системы вычислялась медиана интенсивности (в децибелах, дБ) ультразвукового сигнала, отраженного от исследуемых участков АСБ. Все изображения участков АСБ в В-режиме преобразовывались в формат JPG. В случае плохой визуализации просвета, особенно при исследовании гипозоногенных бляшек, с целью разграничения остаточного просвета артерии и поверхности бляшки наряду с В-режимом использовался режим цветового изображения. Стандартизация протокола измерений позволила минимизировать возможную погрешность измерений. Результаты ультразвукового исследования структуры АСБ сопоставлялись с результатами морфологического исследования АСБ, удаленных при КЭЭ. Для оценки морфологической структуры АСБ в целом и отдельных ее участков, тех, для которых интенсивность сигнала была установлена до оперативного вмешательства, каждая бляшка разрезалась на блоки толщиной 0,3–0,5 см в плоскости, перпендикулярной продольной оси

Таблица 1

Клинико-ультразвуковые характеристики исследованных пациентов				
Структура АСБ	Степень стеноза КС		Клинические проявления	
	<70%, n=22 (24%)	≥70%, n=68 (76%)	Симптомные, n=28 (21%)	Асимптомные, n=62 (69%)
Однородная	9 (45%)	10 (17%)	2 (7%)	13 (21%)
Неоднородная	13 (55%)	58 (83%)	26 (93%)	49 (79%)

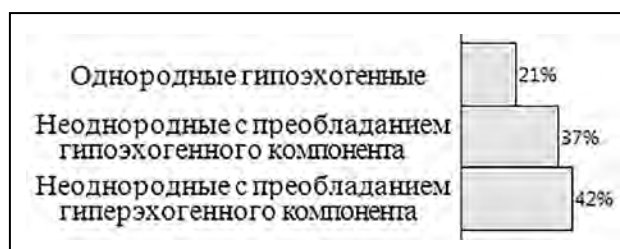


Рис. 1. Распределение исследованных атеросклеротических бляшек по признакам однородности и экзогенности

артерии. С каждого блока, залитого в парафин, получали серийные срезы толщиной 5–6 мкм, которые окрашивали гематоксилином и эозином по методу ван Гизона. Для выявления эластических волокон, соединений железа, извести и фибрина в бляшках срезы дополнительно окрашивались по методам Вейгерта, Перльса, Коссы и Шуенинова соответственно. При микроскопическом исследовании структуры каждая АСБ оценивалась по 24 компонентам и процессам: очагам атероматоза, фиброза, кальциноза, отека и некроза волокнистых структур, наличию липофагов, вновь образованных сосудов, очагов кровоизлияний, истончению и изъязвлению покрышки бляшки, тромбам на ее поверхности и др. Определялись соотношение в срезах АСБ площади очагов атероматоза, фиброза и кальциноза, а также количество (степень выраженности) других компонентов (малое, умеренное, большое).

Статистическая оценка однородности сравниваемых групп проводилась с применением критерия Краскела–Уоллиса (с последующим post-hoc-анализом). Для расчетов использовался статистический пакет SAS 9.4.

РЕЗУЛЬТАТЫ

Атеросклеротический стеноз КС у одной группы исследованных пациентов протекал симптомно (симптомные пациенты), у другой – асимптомно (асимптомные пациенты). К асимптомным пациентам мы относили тех пациентов, у которых не было анамнестических данных за наличие нарушений мозгового кровообращения в системе стенозированной ВСА в течение последних 6 месяцев, а также на ипсилатеральной (по отношению к стенозу) стороне головного мозга отсутствовали клинические симптомы церебральной или ретинальной ишемии

[15, 16]. Пациенты, перенесшие за последние полгода те или иные формы ишемического НМК (в рассматриваемом сосудистом бассейне), расценивались как симптомные. Пациентов с асимптомным течением (среди исследованных 90 человек) было более чем в 2 раза больше, чем пациентов с симптомным течением: 62 (69%) к 28 (21%). Это соотношение среди исследованных пациентов в известной степени оценивает соответствующее соотношение и в популяции людей с атеросклеротическим стенозом КС в целом.

Распределение пациентов (n=90) в зависимости от структуры АСБ, степени стеноза КС и клинических проявлений цереброваскулярной недостаточности представлено в табл. 1.

Распределение исследованных АСБ по признакам однородности (однородные/неоднородные) и экзогенности (гипо/гиперэхогенные) представлено на рис. 1.

Выявлено, что степень стеноза КС (обусловленная наличием АСБ) и величина неоднородности АСБ (по результатам ультразвукового обследования) оказались положительно связанными признаками ($r_s=0,75$; $p=0,07$). С этими АСБ ассоциирован волнообразный характер течения атеросклероза с чередованием фаз прогрессирования деструктивных изменений и последующим нарастанием репаративных процессов. Эхонеоднородные АСБ характеризовались многофокусным или слоистым видом, обусловленным сочетанием участков грубого фиброза и очагов атероматоза, крупных кальцификатов и скоплений липофагов, фокусов свежих и старых кровоизлияний, то есть признаков активности и, вместе с тем, давности атеросклеротического процесса. Преобладание неоднородных АСБ по сравнению с однородными более выражено для случаев с симптомным стенозом КС. Распределение исследованных АСБ по степени экзогенности (по результатам ультразвукового исследования) и вариантам структурных компонентов (по результатам морфологического анализа) АСБ представлено в табл. 2.

При морфологическом исследовании, наряду с основными компонентами учитывались также и другие структурные элементы, которые могли повлиять

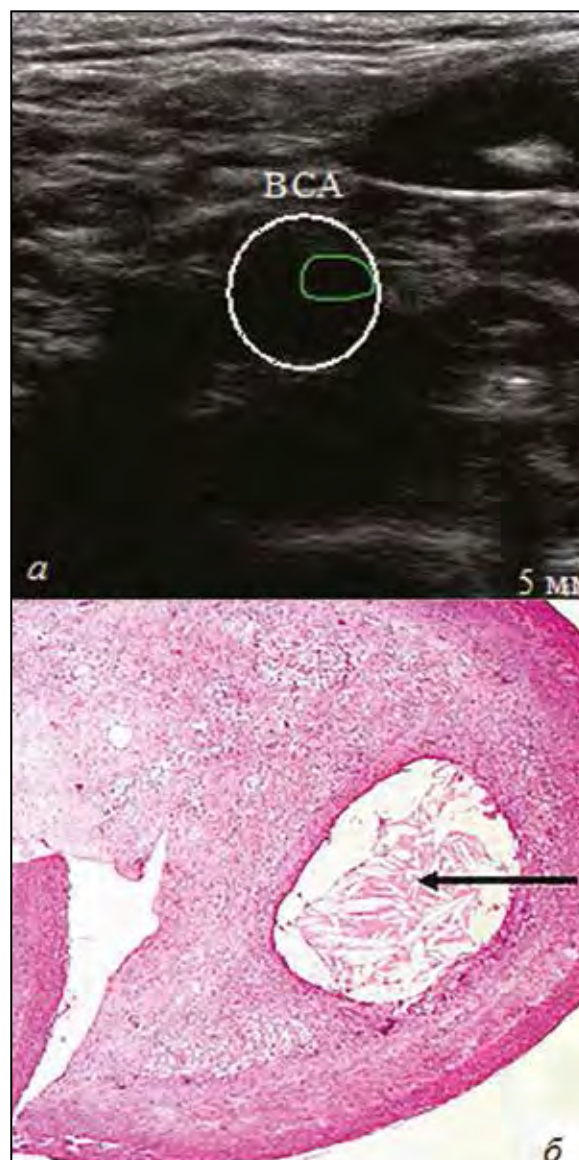

Рис. 2. Ультразвуковая и морфологическая характеристика основных компонентов АСБ: а - выделенный участок с интенсивностью ультразвукового сигнала до 2 дБ; б - очаг атероматоза (указан стрелкой), соответствующий участку на ультразвуковом изображении (гистологический срез АСБ, окраска гематоксилином и эозином, ув. $\times 40$)

Распределение АСБ (n=90) по виду экзогенности и морфологическим компонентам

Таблица 2

Структурные компоненты АСБ	Однородные и гипозоногенные (n = 19)	Неоднородные с преобладанием гипозоногенного компонента (n=33)	Неоднородные с преобладанием гиперэхогенного компонента (n=38)	n=90
Атероматоз и фиброз (с преобладанием атероматоза)	4	6	-	10
Атероматоз и фиброз (с преобладанием фиброза)	3	3	-	6
Атероматоз, фиброз и кальциноз (с преобладанием атероматоза)	6	17	2	25
Атероматоз, фиброз и кальциноз (с преобладанием фиброза и кальциноза)	2	4	27	33
Фиброз и кальциноз	1	1	9	11
Фиброз	3	2	-	5

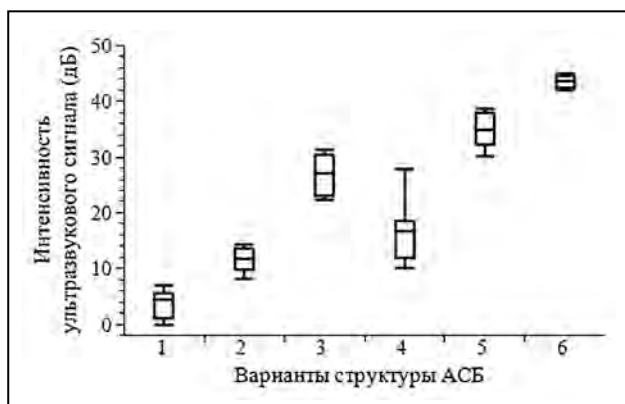


Рис. 3. Распределение интенсивности ультразвукового сигнала в зависимости от структуры АСБ:

1 – очаги атероматоза: медиана (межквартильный размах 15%–85%) равна 4,4(1,1–5,6); 2 – очаги атероматоза с многочисленными кристаллами холестерина – 11,6(9,9–13,6); 3 – фиброз с диффузно расположенными липофагами и/или сосудами – 27,1(23,1–30,5); 4 – фиброз с большим скоплением липофагов/сосудов – 16,6(11,9–18,5); 5 – участки фиброза с липофагами и/или сосудами и с кальцификатами – 32,3(23,1–30,5); 6 – очаги кальциноза – 42,3(42,3–44,7).

Все варианты АСБ (кроме 2 и 4) по интенсивности отраженного ультразвукового сигнала попарно различаются статистически значимо

на формирование ультразвукового сигнала. К таким компонентам в однородных АСБ, усиливающих их гипоехогенные свойства, относились: большое количество липофагов, вновь образованные сосуды, очаговый отек, кровоизлияние небольшой давности и свежие пристеночные тромбы. Результаты морфологического исследования неоднородных, преимущественно гипоехогенных АСБ показали, что их эхоструктура была обусловлена сочетанием атероматоза, кальциноза и фиброза с преобладанием атероматоза. Для группы неоднородных АСБ с преобладанием гиперэхогенного компонента, морфологическое строение было представлено сочетанием фиброза и кальциноза.

С целью определения количественных ультразвуковых значений интенсивности от определенных компонентов АСБ в 37 из них микроскопически исследовано от 1 до 4 участков (всего 67 участков).

Анализ микроскопического исследования 67 участков АСБ, выбранных для количественной ультразвуковой оценки, позволил установить, что 29 из них представляли собой очаги атероматоза, в том числе 17 с частичным кальцинозом жира-белкового детрита, 12 с многочисленными кристаллами холестерина среди атероматозных масс. В 34 участках выявлялась фиброзная ткань, при этом в 11 содержались диффузно расположенные липофаги и/или сосуды, в 13 – большие их скопления, а в 10 участках фиброза наряду с отдельными липофагами и/или сосудами определялись небольшие кальцификаты. Остальные 4 участка представляли собой крупные очаги кальциноза. Результаты сопоставления коли-

Таблица 3
Сопоставление морфологических компонентов АСБ и интенсивности ультразвукового сигнала от них

Морфологические компоненты в АСБ	Диапазон значений (от 15 до 85 процентиля) интенсивности ультразвукового сигнала, дБ	Количество исследованных участков
Очаг атероматоза	1,1–5,6	17
Очаг атероматоза с многочисленными кристаллами холестерина	9,9–13,6	12
Участок фиброза с диффузно расположенными липофагами и/или сосудами	23,1–30,5	11
Участок фиброза с большим количеством липофагов и/или сосудов	11,9–18,5	13
Участок фиброза с кальцификатами	32,3–37,9	10
Очаги кальциноза	42,3–44,7	4

чественной ультразвуковой оценки участков АСБ с их морфологической структурой представлены в табл. 3.

В результате сопоставления были определены статистически значимо различающиеся диапазоны значений интенсивности ультразвукового сигнала для очагов атероматоза, участков фиброза с малым количеством липофагов и/или вновь образованных сосудов, очагов кальциноза: 1,1–5,6 дБ, 23,1–30,5 дБ и 42,3–44,7 дБ соответственно (приведены значения от 15 до 85 процентиля). Наличие в очагах атероматоза и участках фиброза небольших кальцификатов, обладающих гиперэхогенными свойствами, обуславливало повышение интенсивности ультразвукового сигнала (рис. 2). Появление в участках фиброза большого количества липофагов и/или сосудов, обладающих гипоехогенными свойствами, наоборот, снижает интенсивность ультразвукового сигнала от участков фиброза.

ОБСУЖДЕНИЕ

Показанная в ряде исследований связь между особенностями морфологической структуры АСБ и повышенным риском развития ишемических НМК, находит косвенную поддержку в наших наблюдениях: для «симптомных» АСБ характерна «нестабильная» структура в виде резкого прогрессирования атероматоза с истончением и изъязвлением покрышки бляшки, формированием тромбов на ее поверхности, что потенциально чревато образованием эмболов [17, 18]. Ультразвуковые характеристики АСБ позволяют выявить трансформацию бляшки из стабильной в нестабильную, при которой существенно повышается риск развития НМК,

что имеет важное значение в определении тактики ведения больных, включая хирургическое лечение [19–21]. Установлена значительная вариабельность значений ультразвуковых сигналов от АСБ, связанная с различным соотношением разнообразных морфологических компонентов. Помимо очагов атероматоза, фиброза и кальциноза, составляющих основной субстрат бляшки, она может содержать липофаги, вновь образованные сосуды, очаговые отеки, кровоизлияния и пристеночный тромб. Эти последние компоненты бляшки модулируют (согласно нашим данным) интенсивность отраженного от АСБ ультразвукового сигнала. В ряде работ было показано, что результаты ультразвукового исследования в В-режиме существенно зависят от оператора [22–26]. При проведении исследований одним и тем же оператором (как в данной работе) эта зависимость минимизируется (но следует отметить, полностью все-таки не обнуляется, по нашим оценкам, в 8% (95% ДИ 4–15) случаев она остается значимой).

Непрерывное развитие технологий, используемых для ангиовизуализации, и необходимость снижения субъективности ее результатов привели к внедрению в клиническую практику компьютерного анализа ультразвукового изображения с использованием программы, позволяющей количественно оценить структуру бляшки. В отдельных работах предприняты попытки компьютерного вычисления очагов атероматоза и кальциноза в АСБ, однако полученные данные не соответствовали результатам гистологического исследования [27, 28]. При этом во время ультразвукового исследования производилось выделение и дальнейший компьютерный анализ состава бляшки целиком в продольной плоскости. Отличительной особенностью нашей работы являлась оценка диагностически значимых количественных ультразвуковых характеристик основных компонент АСБ (очагов атероматоза, кальцификатов и участков фиброза). Установлено также, что интенсивность ультразвуковых сигналов, отраженных от основных компонент АСБ, изменяется при наличии в АСБ иных структурных элементов, таких как липофаги, сосуды, мелкие кальцификаты. Наличие в очагах атероматоза АСБ кальцификатов повышает интенсивность ультразвукового сигнала, скопления липофагов или вновь образованных сосудов, наоборот, понижают интенсивность сигнала.

ЗАКЛЮЧЕНИЕ

В развитии нарушения мозгового кровообращения наряду со степенью стеноза важную роль играет неоднородность состава каротидной бляшки. Неоднородность состава каротидной бляшки следует учитывать при отборе пациентов для проведения оперативного вмешательства (особенно это касается

ситуации асимптомного течения цереброваскулярного заболевания).

Ультразвуковая структура атеросклеротических бляшек каротидного синуса определяется сочетаниями различных морфологических компонентов, обладающих свойствами как гипоехогенности (очаги атероматоза и отека, липофаги и вновь образованные сосуды, кровоизлияния небольшой давности и свежие пристеночные тромбы), так и гиперэхогенности (очаги фиброза и кальциноза). Преобладание тех или иных компонентов в морфологической структуре бляшек обуславливает преобладание гипоехогенного или гиперэхогенного компонента в их ультразвуковой характеристике.

Интенсивность ультразвуковых сигналов от атеросклеротических бляшек зависит от морфологической структуры компонентов бляшек, а именно очагам атероматоза, фиброза и кальциноза соответствуют ультразвуковые сигналы следующих диапазонов: 1,1–5,6 дБ, 23,1–30,5 дБ и 42,3–44,7 дБ соответственно (приведены значения от 15 до 85 процентиля). Кальцификаты в очагах атероматоза и участках фиброза в АСБ повышают интенсивность отраженного от АСБ ультразвукового сигнала, липофаги и вновь образованные сосуды в участках фиброза, наоборот, снижают интенсивность ультразвукового сигнала от АСБ.

ЛИТЕРАТУРА/REFERENCES

1. Суслина З.А., Танашиян М.М., Лагода О.В. Атеросклероз и ишемические нарушения мозгового кровообращения. Атеротромбоз. 2009; 2(3): 60–67.
2. Танашиян М.М., Медведев Р.Б., Евдокименко А.Н. и др. Прогнозирование ишемических повреждений головного мозга при реконструктивных операциях на внутренних сонных артериях. Ангиология и сосудистая хирургия. 2017; 23(1): 59–65.
3. Hegele R.A. The pathogenesis of atherosclerosis. Clin. Chim. Acta. 1996; 246: 21–38.
4. Vaya J. The association between biomarkers in the blood and carotid plaque composition-focusing on oxidized lipids, oxysterols and plaque status. Biochem Pharmacol. 2013; 86: 15–18.
5. Schaar J.A., Muller J.E., Falk E., et al. Terminology for high-risk and vulnerable coronary artery plaques. Report of a meeting on the vulnerable plaque. Eur. Heart J. 2004; 25: 1077–1082.
6. Naghavi M., Libby P., Falk E., et al. From vulnerable plaque to vulnerable patient: a call for new definitions and risk assessment strategies: part I. Circulation. 2003; 108: 1664–1672.
7. Медведев Р.Б., Танашиян М.М., Кунцевич Г.И. и др. Ишемические повреждения головного мозга после каротидного стентирования. Ангиология и сосудистая хирургия. 2015; 21(1): 65–71.

8. *Madieke I.L., Fiona K., Bonati L.H., et al.* Investigations of Carotid Stenosis to Identify Vulnerable Atherosclerotic Plaque and Determine Individual Stroke Risk. *Circulation*. 2017; 81: 1246–1253.
9. *Tegos T.J., Sohail M., Sabetai M.M., et al.* Echomorphologic and histopathologic characteristics of unstable carotid plaques. *Am. J. Neuroradiol.* 2000; 21: 1937–1944.
10. *Lal B.K., Hobson R.W., Pappas P.J., et al.* Pixel distribution analysis of B – mode ultrasound scan images predicts histologic features of atherosclerotic carotid plaques. *J. Vasc. Surg.* 2002; 35: 1210–1217.
11. *Mazzone A.M., Urbani M.P., Picano E., et al.* In vivo ultrasonic parametric imaging of carotid atherosclerotic plaque by videodensitometric technique. *Angiology*. 1995; 46: 663–672.
12. *Галстян Г.М., Новиков В.А., Гемджян Э.Г. и др.* Оценка внесосудистой воды легких с помощью количественного анализа компьютерного изображения у больных с острым респираторным дистресс-синдромом. *Анестезиология и реаниматология*. 2015; 60(2): 7–12.
13. *Погорелова О.А., Трипотень М.И., Гучаева Д.А. и др.* Признаки нестабильности атеросклеротической бляшки в сонных артериях у больных с острым коронарным синдромом по данным ультразвукового дуплексного сканирования. *Кардиология*. 2017; 57 (12): 5–15.
14. European Carotid Surgery Trialist’s Collaborative Group. Randomised trial of endarterectomy for recently symptomatic carotid stenosis: final results of the MRC European Carotid Surgery Trial (ECST). *Lancet*. 1998; 351: 1379–1387.
15. *William H.* Effect of contralateral occlusion on long-term efficacy of endarterectomy in the Asymptomatic Carotid Atherosclerosis Study (ACAS). *Stroke*. 2000; 31: 2330–2334.
16. *Goessens B.M.B., Visseren F.L.J., Kappelle J., et al.* Asymptomatic carotid artery stenosis and risk of new vascular events in patients with manifest arterial disease. *Stroke*. 2007; 38: 1470–1475.
17. *Brinjikji W., Rabinstein A.A., Lanzino G., et al.* Ultrasound characteristics of symptomatic carotid plaques: A systematic review and meta-analysis. *Cerebrovasc. Dis.* 2015; 40: 165–174.
18. *Gupta A., Kesavabhotla K., Baradaran H., et al.* Plaque echolucency and stroke risk in asymptomatic carotid stenosis: A systematic review and metaanalysis. *Stroke*. 2015; 46: 91–97.
19. *Кунцевич Г.И., Танащян М.М., Скрялев С.И. и др.* Интраоперационное мониторирование мозгового кровотока и состояние вещества головного мозга при открытых и эндоваскулярных вмешательствах в каротидной системе. *Ангиология и сосудистая хирургия*. 2011; 17(3): 43–48.
20. *Гулевская Т.С., Моргунов В.А., Верещагин Н.В. и др.* «Симптомные» и «асимптомные» атеросклеротические бляшки внутренней сонной артерии (исследование биоптатов полученных при операции каротидной эндартерэктомии). *Неврологический журнал*. 1999; 2: 12–17.
21. *Medvedev R.B., Tanashyan M.M., Skrylev S.I., et al.* Preoperative prediction of brain lesions during angio-reconstruction operations on the internal carotid artery. *Cerebrovasc. Dis.* 2017; 43(S1): 163.
22. *Mayor I., Momjian S., Lalive P., et al.* Carotid plaque: comparison between visual and grey-scale median analysis. *Ultrasound Med. Biol.* 2003; 29: 961–966.
23. *Abu Rahma A.F., Wulu J.T., Crotty B.* Carotid plaque ultrasonic heterogeneity and severity of stenosis. *Stroke*. 2002; 33: 1772–1775.
24. *Joakimsen O., Boona K.H., Stensland-Bugge E.* Reproducibility of ultrasound assessment of carotid plaque occurrence, thickness, and morphology. The Tromso study. *Stroke*. 1997; 28: 2201–2207.
25. *Liapis C.D., Kakisis J.D., Dimitroulis D.A., et al.* Carotid ultrasound findings as a predictor of long-term survival after abdominal aortic aneurysm repair: a 14-year prospective study. *J. Vasc. Surg.* 2003; 38: 1220–1225.
26. *El-Barghouty N.M., Levine T., Ladva S., et al.* Histological verification of computerized carotid plaque characterization. *Eur. J. Vasc. Endovasc. Surg.* 1996; 11: 414–416.
27. *Biasi G.M., Sampaolo A., Mingazzini P., et al.* Computer analysis of ultrasonic plaque echolucency in identifying high risk carotid bifurcation lesions. *Eur. J. Vasc. Endovasc. Surg.* 1999; 17: 476–479.
28. *El-Barghouty N., Geroulakos G., Nicolaidis A., et al.* Computer-assisted carotid plaque characterization. *Eur. J. Vasc. Endovasc. Surg.* 1995; 9: 389–393.

RELATION BETWEEN ULTRASONOGRAPHIC AND MORPHOLOGICAL CHARACTERISTICS OF ATHEROSCLEROTIC PLAQUES OF CAROTID SINUS

Medvedev R.B.¹, Tanashyan M.M.¹, Skrylev S.I.¹, Gemdzhian E.G.², Gulevskaya T.S.¹, Anufriev P.L.¹

¹ *Research Centre of Neurology, Moscow,*

² *National Research Center for Hematology, Moscow, Russia*

The authors revealed relation between the structure of an atherosclerotic plaque (ASP) and intensity of the ultrasound signal reflected from the ASP. Our prospective pilot study included a total of 90 patients (71 men and 19 women aged from 47 to 79 years, with the median age 62 years) presenting with atherosclerotic stenosis of the carotid sinus (CS) and undergoing treatment at the Research Centre of Neurology (Moscow) from April 2015 to March 2016. All patients underwent ultrasonographic examination followed by morphological study of the structure of the plaques removed during carotid endarterectomy (CEA). It was revealed that intensity of the ultrasound signal from an ASP depended on the morphological structure of the ASP components: the foci of atheromatosis were associated with an ultrasound range of 1.1–5.6 dB, those of fibrosis – with the range 23.1–30.5 dB, and those of calcinosis – with the range 42.3–44.7 dB (presented are the values from the 15th to 85th percentiles). It was determined that an increase of intensity of the ultrasound signal reflected from the foci of atheromatosis and fibrosis in the ASP was associated with the presence of small calcificates therein, and a decrease of intensity of the ultrasound signal from the portions of fibrosis in the ASP – with large accumulation of lipophages or newly formed vessels in these portions.

Key words: *atherosclerosis, atherosclerotic plaque, carotid sinus stenosis, ultrasound signal intensity, endarterectomy, plaque morphology.*

Адрес для корреспонденции:

Медведев Р.Б.

Тел.: 8 (905) 577-68-93

E-mail: medvedev-roman@yandex.ru

Correspondence to:

Medvedev R.B.

Tel.: 8 (905) 577-68-93

E-mail: medvedev-roman@yandex.ru